



## CARDIOLOGÍA DEL ADULTO - PRESENTACIÓN DE CASOS

# Atrialización de un caso de síndrome de aurícula paralítica

## *Atrialization in one case of atrial palsy syndrome*

Alejandro Orjuela, MD.; Diego Vanegas, MD.; Juan de J. Montenegro, MD.

*Bogotá, DC., Colombia.*

El síndrome de aurícula paralítica es una entidad poco común y generalmente se presenta aislada o asociada a trastornos degenerativos musculares. Se ha propuesto un mecanismo de transmisión familiar por transmisión autosómica dominante. Su presentación es más frecuente en hombres jóvenes y puede manifestarse como evento cerebrovascular, falla cardíaca o fenómenos tromboembólicos.

En este artículo se presenta el caso de un hombre joven con historia de síncope recurrente y quien había recibido, tiempo atrás, implante de marcapaso definitivo monocameral. Se descartaron enfermedades inflamatorias cardíacas, distrofias musculares y otras causas secundarias de su trastorno en la formación del impulso sinusal. Una vez la batería de su marcapaso se encontró cerca de su fin de vida y durante el cambio programado del generador, se realizó estudio electrofisiológico de la aurícula y no se encontró mayor actividad. Se implantó electrodo atrial y se realizó seguimiento ecocardiográfico de la función auricular, la cual mostró una discreta mejoría al cabo de seis meses post-implante, para retornar a los valores basales, razón por la que se apagó el canal atrial.

Aunque algunos pacientes recuperan la función atrial posterior a la cardioversión por fibrilación atrial, no se conoce el porcentaje de pacientes que lo hacen tras la estimulación atrial en una aurícula poco activa mecánica y eléctricamente. Esto hace útil la medición de la actividad atrial y la estimulación, antes de decidir sobre el implante de un electrodo en el atrio.

**PALABRAS CLAVE:** aurícula paralítica, función atrial, enfermedad nodosinusal, marcapaso.

Atrial palsy syndrome is an uncommon entity which generally occurs isolated or associated with degenerative muscular disorders. An autosomic dominant familiar transmission mechanism has been proposed. It appears more frequently in young males, and may be manifested as cerebro-vascular event, heart failure or thromboembolic phenomena.

In this article, the case of a young man with history of recurrent syncope, who had received in the past a definitive single chamber pacemaker implant, is presented. Inflammatory heart diseases, muscular dystrophies and other secondary causes of his sinus impulse disorder were ruled out. An atrial electrophysiological study during the programmed change of the generator was performed, just before one of the pacemaker's batteries began to discharge. No mayor activity was found. An atrial electrode was implanted and echocardiographic follow-up of the auricular function was performed, showing a discrete improvement six months after the implant and then returning to the basal values, reason by which the atrial channel was turned off.

Although some patients regain atrial function after cardioversion for atrial fibrillation, the percentage of patients that could do it after atrial stimulation in a little mechanically and electrically active auricle, is unknown. Therefore, the measurement of atrial activity and the stimulation before deciding the implant of an atrial electrode are very useful.

**KEY WORDS:** atrial palsy, atrial function, sinus node disease, pacemaker.

(Rev.Colomb.Cardiol. 2007; 14: 108-112

Hospital Militar Central. Bogotá DC., Colombia. )

Correspondencia: Alejandro Orjuela Guerrero, Fundación Universitaria Clínica Santa Catalina. Carrera 2 Este No. 67 B-90 Tunja - Boyacá. Teléfono: 745 3000. Correo electrónico: alejogar37@hotmail.com

Recibido: 30/09/05. Aprobado: 25/08/06.

## Introducción

La aurícula parálitica es una entidad sobre la que se ha hablado durante los últimos veinte años a raíz de las observaciones en pacientes con distrofias musculares y en quienes no se demostró actividad auricular en el electrocardiograma de superficie.

Existen criterios claramente definidos para dar soporte al diagnóstico de aurícula parálitica, los cuales son clínicos, eléctricos y ecocardiográficos y se fundamentan en la demostración de ausencia de actividad eléctrica y mecánica auricular.

## Caso clínico

Hombre joven, conocido en el Hospital Militar Central desde enero de 1996 cuando a los 19 años ingresó por deterioro de su clase funcional hasta clase funcional III, asociado a episodios de síncope en ejercicio (uno convulsivo). Durante una monitoría realizada a su ingreso seis años antes, se documentó ritmo idioventricular y asistolia de nueve segundos (Figura 1). En esa oportunidad, el ecocardiograma M y bidimensional se reportó como normal, la gammagrafía miocárdica con pirofosfatos también lo fue y la radiografía de tórax reveló cardiomegalia leve. Por persistencia de este ritmo en ausencia de causa externa que lo explicase, requirió implante de marcapaso definitivo VIR.

Se evaluó por primera vez en el servicio de electrofisiología en noviembre de 1999, cursaba asintomático y su marcapaso fue normofuncionante con umbrales satisfactorios. Ancho de pulso <0,5 mseg y <0,8 V de salida, dependiente 100%.

El paciente fue sometido a evaluación neurológica la cual fue clínicamente normal. Las neuroconducciones y la electromiografía de cuatro extremidades fueron normales. De igual forma las enzimas musculares y el perfil bioquímico y electrolítico. El ecocardiograma re-

veló aurículas aumentadas de tamaño y buena función sistólica biventricular.

El seguimiento en la clínica de marcapasos fue satisfactorio hasta septiembre de 2001 cuando por marcapaso en fin de vida, se programó cambio electivo de generador y atrialización.

Previo al implante del marcapaso, se realizó estimulación atrial derecha con electrocatéter cuadripolar diagnóstico, sin encontrar señal de actividad auricular en múltiples posiciones en las seis paredes atriales. La estimulación atrial no mostró ondas P electroestimuladas, aunque pudieron verse deflexiones fraccionadas en las derivaciones DII y DIII. Se decidió paso de electrodo atrial probando múltiples sitios de estimulación: medial a nivel de auriculilla, anterolateral, anteromedial y septal sin obtener registro endocavitario. Solamente se registró

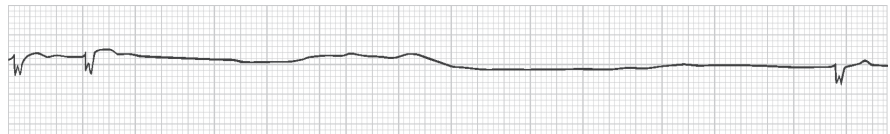


Figura 1. Se observa escape de complejos anchos (idioventricular) y ausencia de ondas P.

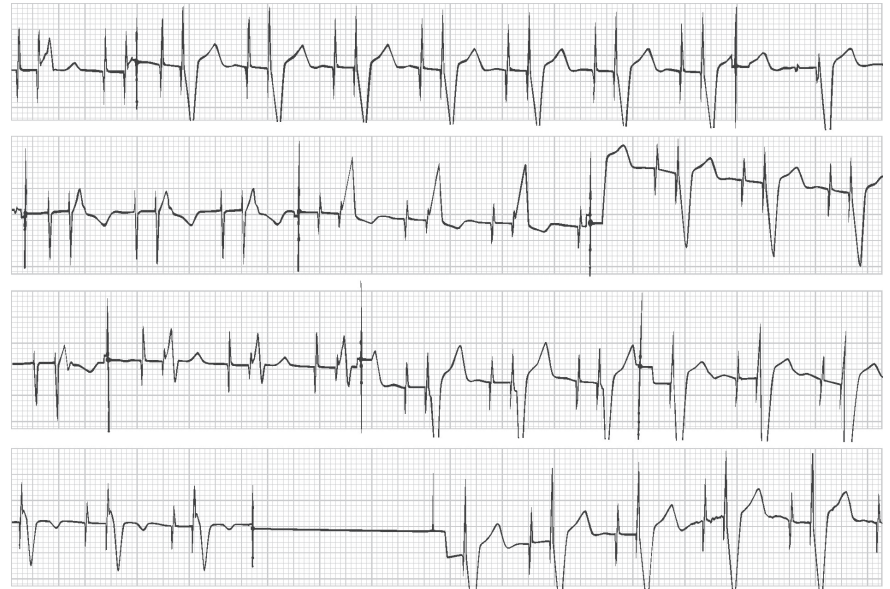


Figura 2. Electrocardiograma de doce derivaciones post-atrialización. En la primera fila se encuentran las derivaciones DI, DII, DIII. En la segunda fila AVR, AVL, AVF, V1. En la tercera fila V2, V3, V4, V5 y en la cuarta V6 y derivación de Lewis. Se evidencia espiga de estimulación atrial sin onda P. La flecha indica fraccionamiento de la señal atrial sin clara onda P.

El ecocardiograma posterior al implante del marcapasos, muestra aurículas dilatadas sin fracción de eyección atrial significativa. Se evidencia leve compromiso de la función sistólica VI y dilatación incipiente.

VOL AI SIST	74	VOL AD SIST	114
VOL AI DIAST	96	VOL AD DIAST	116
FE AI	0,21	FE AD	0,17

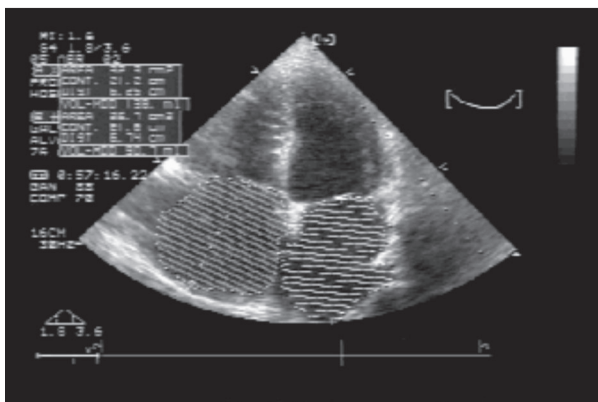


Figura 3. Medición ecocardiográfica de áreas atriales aumentadas.

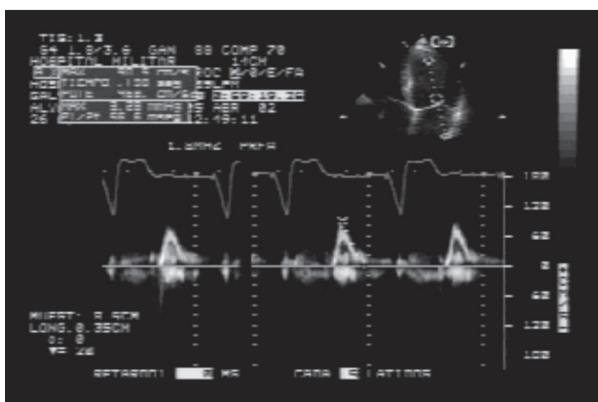


Figura 4. A nivel de la válvula mitral el registro Doppler muestra el patrón de llenado ventricular con ausencia de contribución atrial.

fraccionamiento de estimulación atrial con salida de 5 voltios (Figura 2).

Desde el punto de vista clínico, evaluado seis meses después de la atrialización, su clase funcional mejoró con respecto a la última evaluación post-implante. Se solicitó control ecocardiográfico el cual reportó dilatación biauricular leve sin actividad auricular al interrogatorio por Doppler (Figuras 3 y 4). La función auricular no varió de manera significativa con relación a la anterior.

El control ecocardiográfico realizado once meses después de la atrialización, mostró una fuerza atrial medida por método newtoniano en cerca de 15 kilopondios (14). Lo que significa una contracción atrial muy por debajo del límite inferior normal (35-50 Kp).

Dos años posteriores a la atrialización y aún bajo estimulación atrial, se encontraron medidas atriales similares a las previas, razón por la cual se dejó estimulación monocameral en VVIR (13).

## Discusión

Una de las causas de síndrome de seno enfermo, la constituye la aurícula paralítica, condición en la cual ésta es inactiva desde el punto de vista mecánico e inerte desde el eléctrico. Clínicamente se caracteriza por la ausencia de ondas A yugulares y eléctricamente por ausencia de ondas P en el ecocardiograma de superficie y ausencia de contracción atrial por ecocardiografía. Se define como la supresión de toda actividad eléctrica y mecánica de ambas aurículas por más de seis meses (1). En el 80% de los casos, el QRS es estrecho supraventricular a 40 por minuto.

La mayoría de las series publicadas coinciden en afirmar que el 66% de los casos son hombres, de los cuales 18% tienen historia familiar por probable transmisión autosómica dominante. Se puede asociar con diversos tipos de enfermedades neuromusculares, de las cuales la principal corresponde a distrofia muscular de Emery-Dreifuss.

### Epidemiología de la aurícula paralítica

- 66% son hombres.
- 71% son menores de 50 años.
- 30% con enfermedad degenerativa (diabetes, amiloidosis, miocardiopatía primaria).
- 15% dilatación idiopática de la aurícula derecha.

El síndrome de aurícula paralítica puede a su vez clasificarse según el tipo, como total o parcial, y según la extensión del compromiso auricular. También en tres grupos: asociado a cardiopatía crónica, con distrofia muscular y del tipo idiopático (2, 3, 6).

En un estudio de pacientes sometidos a cardioversión por fibrilación auricular y tomando como medición de la función auricular tanto derecha como izquierda la integral de la relación A/E, se encontró que una semana post-cardioversión la integral fue similar a la del grupo control, sin embargo una semana después la integral cambió de 0,97 a 0,3 lo cual demuestra una mejoría en la función atrial; en el 36% de los pacientes crónicos, la parálisis izquierda fue total mostrando P sinusal. Los valores de función atrial se recuperan con el sostenimiento en ritmo sinusal a los 48 días (4, 5). De acuerdo con esta consideración se pensó en la posibilidad de recuperación de la función atrial tras la estimulación crónica.

Su presentación clínica depende del grado de deterioro, tamaño y hemodinamia auricular; va desde epi-

sodios sincopales hasta la muerte súbita, mencionando la muy frecuente presentación de fenómenos tromboembólicos (1, 7).

### Cuadro clínico

- La arritmia es responsable de síncope o debilidad en el 31% de los casos.
- Evento cerebro-vascular (21%).
- Falla cardíaca (35%).
- Émbolos cerebrales o periféricos (30%).

Se ha responsabilizado desde un proceso idiopático confinado a la aurícula hasta procesos degenerativos atriales asociados con enfermedades sistémicas que tienen como vía final común la fibrosis atrial. Al extenderse al nodo sinoatrial, dicha fibrosis compromete la función de éste haciendo aún más grave el problema. Hay descripciones en la literatura de miocarditis aguda de diversa etiología y en un reporte se atribuyó a infección por *Rickettsia tsutsugamushi*. Esta destrucción del tejido atrial conduce adicionalmente a ausencia de producción del factor natriurético atrial (7, 8).

Se sugiere asociación de parálisis atrial con alteración del metabolismo de carbohidratos (diabetes) y cirrosis (11).

El diagnóstico se realiza con base en los criterios ecocardiográficos y eléctricos en un paciente en quien puede demostrarse que el trastorno tiene por lo menos seis meses en su curso (1); sin embargo, no se considera el criterio de tiempo como indispensable para el diagnóstico (9). El examen histológico permite reconocer las lesiones histológicas responsables de la dilatación idiopática de la aurícula derecha y la lesión mecánica; esto representa el estadio final de una enfermedad rítmica atrial (10). En el estudio electrofisiológico de la biopsia de miocardio atrial, se encontró un tejido inexcitable con una importante despolarización diastólica de 30 mv (12).

### Criterios diagnósticos

- Ausencia de actividad mecánica atrial por ecocardiografía.
- Ausencia de señal de actividad atrial en el mapeo invasivo de todas las paredes auriculares.
- Estimulación inefectiva en seis puntos diferentes de la aurícula, incluyendo seno coronario.

Existe acuerdo unánime en que el tratamiento de elección de esta entidad lo constituye el implante de un marcapaso definitivo monocameral de la modalidad VVI o VVIR con respuesta a la frecuencia, y dada la alta incidencia de eventos embólicos se aconseja la anticoagulación formal (1, 7, 8).

### Conclusiones

Se presenta el caso de un hombre joven con historia de implante de marcapasos monocameral cinco años antes, con diagnóstico de enfermedad del nodo sinusal y a quien se le realizó atrialización de su marcapaso con la intención de mejorar; según lo encontrado en la literatura y a pesar de la inactividad atrial; la función auricular. Se observó una discreta mejoría hacia el final del primer año de seguimiento, dada por presencia de actividad auricular medida. Esta mejoría se detuvo e incluso mostró nuevamente deterioro al final del segundo año de seguimiento. A sabiendas de que existe un grupo de pacientes en quienes la estimulación atrial crónica no modifica el curso de la enfermedad, y si bien, se evidencian cambios mecánicos en las medidas de ecocardiografía, estos cambios no son suficientes para garantizar una mayor progresión de la función atrial.

Se recalca la importancia de la estimulación atrial diagnóstica en aquellos casos de pacientes a quienes se planea atrialización, ya que por una parte puede rescatarse la contribución atrial al llenado ventricular, previniendo aparición de fibrilación auricular crónica y por otra parte, estimando el beneficio del mismo procedimiento para decidir el tipo de dispositivo.

Como lo demuestra la literatura, un buen grupo de pacientes con síndrome de aurícula parálisis recupera la función atrial posterior a la cardioversión por fibrilación auricular. No obstante, hasta el momento no se sabe qué porcentaje de pacientes con marcapasos monocameral, podría recuperar la actividad auricular tras la estimulación bicameral.

### Bibliografía

1. Bensaid J, Vallat JM, Borsotti JP. Total permanent auricular paralysis. Review of the literature apropos of 109 cases. *Ann Cardiol Angeiol (Paris)* 1995; 44:139-45.
2. Rodríguez Reyes H, Cruz Cruz F, Iturralde Torres P, de Micheli A, Gonzalez Hermosillo JA. Persistent atrial paralysis: reported of 2 cases. *Arch Inst Cardiol Mex* 1997; 67(6): 498-502.
3. Funakoshi M. Emerin and cardiomyopathy in Emery-Dreifuss muscular dystrophy. *Neuromuscular Disord* 1999; 9 (2): 108-14.

4. Shapiro EP, Effron MB, Lima S, Ouyang P, Siu CO, Bush D. Transient atrial dysfunction after conversion of chronic atrial fibrillation to sinus rhythm. *Am J Cardiol*. 1988; 62(17):1202-7.
5. Chouty F, Lardoux H, Beaufils P. Idiopathic dilatation of the heart atrium with complete auricular paralysis. *Ann Cardiol Angeiol (Paris)* 1985; 34: 557-9.
6. Buckley AE, Dean J, Mahy IR. Cardiac involvement in Emery-Dreyfuss muscular dystrophy: a case series. *Heart* 1999; 82 (1): 105-8.
7. Podrid PJ, Kowey PR. Auricular paralysis in cardiac arrhythmia. Baltimore: William & Wilkins; 1995. p. 1311-12
8. Tchou PJ, Chung MK. Sick Sinus Syndrome and hypersensitive carotid sinus syndrome. Cardiac electrophysiology, from cell to bedside. In: Zipes y Jalife, Chapter 95; 1999. p. 864-865.
9. Simpson IA, Jones S, Camm AJ. Total atrial paralysis after permanent dual chamber cardiac pacing. *Br Heart J* 1993; 69(2): 191-2.
10. Brechenmacher C, Coumel P, Slama R. Apparent auricular paralysis and disorders of auriculo-ventricular conduction, anatomo-clinical study. *Arch Mal Coeur Vaiss* 1975; 68 (Abstract).
11. Critelli G, Chiariello M, Cordonelli M. Permanent atrial paralysis. *Arch Mal Coeur Vaiss* 1978; 71 (Abstract).
12. Cárdenas M, González Hermosillo A, Vidal J. Electrophysiological studies in permanent atrial paralysis. *Arch Inst Cardiol Mex* 1977; 47(6): 691-7.
13. Stangl K, Seitz K, Wirtzfeld A, et al. Differences between atrial single chamber pacing (AAI) and ventricular single chamber pacing (VVI) with respect to prognosis and antiarrhythmic effect in patients with sick sinus syndrome. *Pacing Clin Electrophysiol* 1990; 13: 2080-2085.
14. Mattioli AV, Bonatti S, Mattioli G. Left atrial anatomy and function after conversion from atrial fibrillation in hypertrophic hearts. *Angiology* 2007; 57 (6): 717-23.